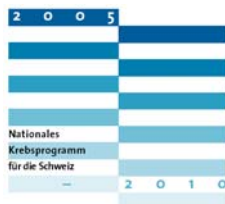

21. Mammakarzinom

Markus Zuber

Nationales Krebsprogramm für die Schweiz 2005–2010



Im Jahre 2001 haben das Bundesamt für Gesundheit (BAG) und die Gesundheitsdirektoren-Konferenz (GDK) der Oncosuisse den Auftrag zur Erarbeitung eines nationalen Krebsprogramms erteilt. Oncosuisse ist eine Vereinigung von drei nationalen Institutionen in der Schweiz. Dazu gehört das ISREC (Institut Suisse de Recherche Experimentale pour le Cancer), die SKL (Schweizerische Krebsliga) und die SAKK (Schweizerische Arbeitsgemeinschaft für klinische Krebsforschung). Im Nationalen Krebsprogramm hat Oncosuisse (www.oncosuisse.ch) das Mamma-, das Prostata-, das Lungen- und das kolorektale Karzinom priorisiert und ein Programm für Behandlung und Pflege formuliert.

Das Mammakarzinom ist der häufigste Tumor bei Frauen in der Schweiz, vor dem Kolorektal- und Lungenkarzinom. Der grösste «Killer» ist jedoch das Lungenkarzinom. Die Inzidenz des Mammakarzinoms macht 15% (~4690) aller jährlich neu diagnostizierten soliden Tumoren (~31000) bei Frauen und Männern in der Schweiz aus. Das kumulierte Risiko einer Frau, über ihr ganzes Leben an Brustkrebs zu erkranken, beträgt 10%; d.h. jede 10. Frau wird heute in der Schweiz betroffen sein. Die Zahl der Neuerkrankungen nimmt in unserem Land jährlich um ~1,5% zu (Abb. 1).

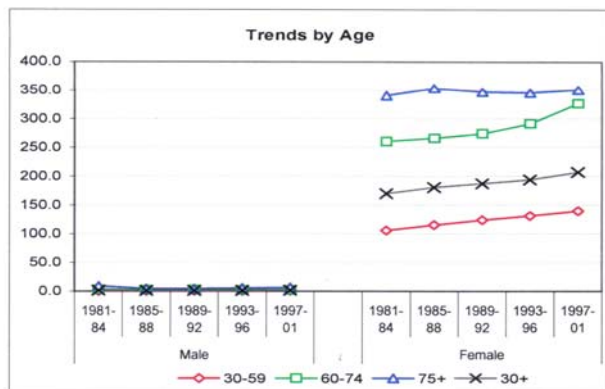


Abbildung 1

Mammakarzinom-Inzidenz in der Schweiz. (Quelle: Vereinigung Schweizerischer Krebsregister www.asrt.ch. Nachdruck mit freundlicher Genehmigung.)

Die Letalität liegt jährlich bei ~1340 Patientinnen. Die Kurven aller Altersgruppen senken sich seit 1992 (Abb. 2). Die Gründe dürften multifaktoriell

sein, jedoch sind die Entdeckung von früheren Stadien (Selbstuntersuchung und opportunistisches, mammographisches Screening) und die breitere Indikationsstellung der adjuvanten Therapien seit Ende der achtziger Jahre schwergewichtig mitverantwortlich [1].

Neu darf auch das verfeinerte Lymphknoten-Staging (Sentinel-Lymphknoten-Verfahren) hinzugerechnet werden (vgl. Neu definierte Niedrigrisikogruppe S. 134) [24].

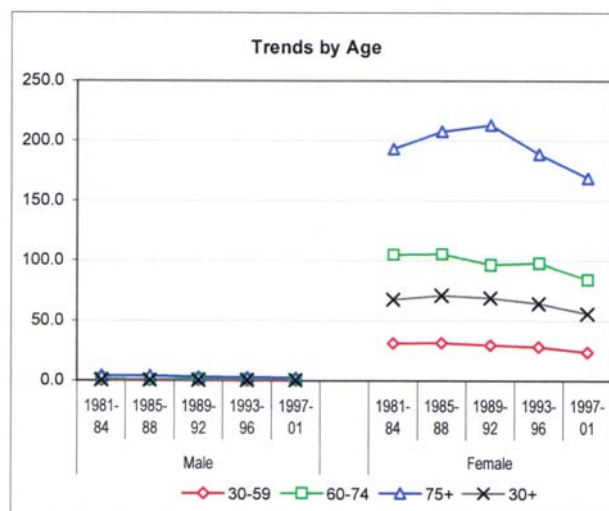


Abbildung 2

Mammakarzinom-Letalität in der Schweiz. (Quelle: Vereinigung Schweizerischer Krebsregister www.asrt.ch. Nachdruck mit freundlicher Genehmigung.)

Frühe Diagnose – gute Prognose

Je früher Krebs diagnostiziert wird, desto besser die Heilungschancen.

Diese Erkenntnis trifft nicht nur für das Mamakarzinom, sondern auch für das Zervix- und Kolorektal-Karzinom und das Melanom zu. Die Überlebenschance beim Brustkrebs ist abhängig vom Stadium bei Diagnosestellung

Die 5-Jahres-Überlebenschancen in der Schweiz liegen um 70%. Die Tendenz ist klar steigend. Es gibt Länder, in denen diese Zahl höher (bei 81%, Schweden), aber auch tiefer (bei 58%, Polen) liegt.

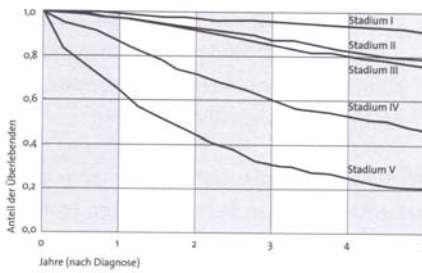


Abbildung 3

Die Früherkennung beeinflusst die Prognose. Stadium I entspricht dem Stadium pTis der TNM-Klassifikation und somit Stadium V dem TNM Stadium IV [2]. (Quelle Abb. 3, 4 und 5: www.oncosuisse.ch. Nachdruck mit freundlicher Genehmigung.)

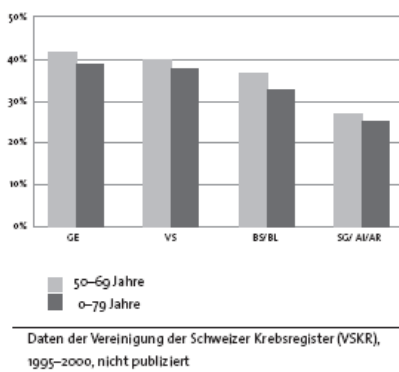


Abbildung 4

Kantonale / regionale Unterschiede für früh entdeckte Mammakarzinome.

In der Schweiz gibt es kantonale / regionale Unterschiede in bezug auf die Entdeckung von Frühstadien des Mammakarzinoms (Abb. 4). Diese kantonalen und regionalen Unterschiede manifestieren sich auch für das Überleben (Abb. 5).

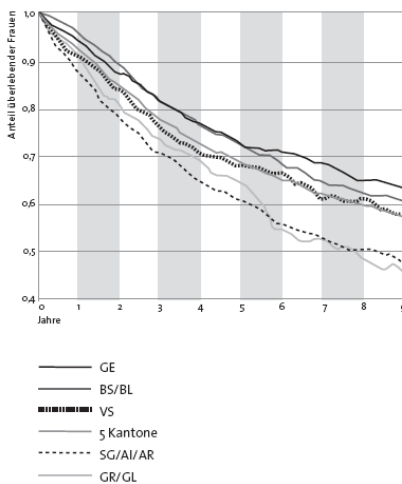


Abbildung 5

Kantonale / regionale Unterschiede für die Überlebenszeiten von Mammakarzinom-Patientinnen.

Welche und wie viele chirurgische Kliniken operieren Mammakarzinome?

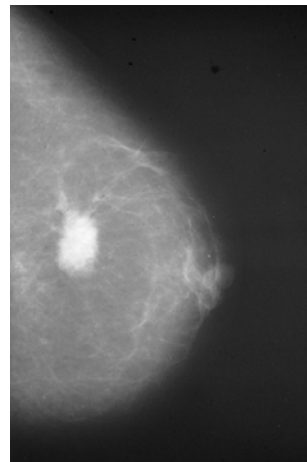
Im Rahmen des Nationalen Krebsprogramms ist eine Umfrage unter den Chefärzten Chirurgischer Kliniken erfolgt (2005/2006). Die Fragen betrafen mehrheitlich die Organisation der interdisziplinären Tumorfallbesprechungen. Die Analyse ergab die in Tabelle 1 zusammengestellten Ergebnisse. Offensichtlich operieren heute die meisten Kliniken Mammakarzinome [3]. Über die Anzahl und die Operationsverfahren ist keine Aussage möglich.

Tabelle 1

Umfrage unter 110 Chirurgischen Kliniken in der Schweiz betreffend Mammakarzinom-Operationen [3].

	Positive Antworten	Alle Antworten	Gesamtzahl Kliniken	Rücklauf
A-Kliniken	7 70%	10	11	90%
B-Kliniken	25 82%	35	48	70%
C-Kliniken	22 90%	31	51	60%

Mammographie-Screening



In der Schweiz lief bis 2007 ein Mammographie-Screening-Programm. Es ist trotz intensiven Bemühungen nicht gelungen, flächendeckend ein systematisches Programm zu lancieren. Frauen zwischen 50 und 69 Jahren steht alle 2 Jahre eine bilaterale Mammographie in 2 Ebenen zu. Für weitere 5 Jahre müssen die Krankenkassen für die Kosten aufkommen. Bis dann müssen Zahlen als Basis für ein schweizweites Programm erhoben sein. Kantonale Programme bestehen in Waadt, im Wallis und neu auch in der Ostschweiz. Festzuhalten ist:

Falls die international anerkannten Qualitätsstandards erfüllt sind, resultiert eine Mortalitätsreduktion von 33%!

Nicht-maligne, prä-invasive Mammatumore

- Atypische lobuläre Hyperplasie (lobuläre Neoplasie)
- Lobuläres Carcinoma in situ (LCIS), ohne Invasion der Basalmembran.
 - selten mammographisch entdeckt, Zufallsbefunde bei Biopsien.
 - Marker für ein erhöhtes Risiko an einem invasiven Karzinom in einer der beiden Mammæ zu erkranken.
 - LCIS muss nicht reseziert werden [4].
- Ductales Carcinoma in situ (DCIS) ohne Invasion der Basalmembran
 - nicht-obligater Vorläufer des invasiv duktales Karzinoms, d.h. nicht aus allen DCIS entwickeln sich invasive Karzinome
 - das DCIS muss im Gesunden (freie Resektionsränder) reseziert werden [4]
- Morbus Paget der Mamille. Variante des duktales Carcinoma in situ (DCIS)
 - chronische, ekzemartige, gerötete, nässende Mamille (und Warzenhof)
 - die intraepidermalen Pagetzellen sehen aus wie maligne Zellen
 - häufig vergesellschaftet mit einem DCIS oder invasiven duktales Karzinom. Cave: Diagnoseverzögerung!
 - muss im Gesunden reseziert werden [4]

Risikofaktoren für invasive Mammakarzinome

- Atypische lobuläre Hyperplasie / lobuläre Neoplasie (vierfach erhöhtes Risiko).
- Lobuläres Carcinoma in situ (Marker).
- Ductales Carcinoma in situ (Präkanzerose).
- Urbane Umgebung (Life Style, Umwelt).
- Alter.
- Status nach Mammabiospie.
- Familiäre Belastung.
 - Mutter Mammakarzinom: Risiko 8–56%.
 - Mutter und eine Schwester mit Mammakarzinom: Risiko 85%.
- Mutation der Tumorsuppressorgene BRCA1 und BRCA2 (Chromosom 17), variable Penetranz bis 85%.
- Mangelnde körperliche Aktivität.
- Lange Östrogenproduktion.
 - frühe Menarche.
 - späte Menopause.
- Späte Schwangerschaft.
- Östrogenbelastung.
- Adipositas: BMI-abhängig.

- Alkohol: moderater bis hoher Konsum.

Maligne, invasive Mammakarzinome

- duktal 70%
- lobulär 10%
- muzinös
- medullär
- tubulär
- inflammatorisch: entspricht pT4-Tumor
- andere

Mammakarzinom-Diagnostik

Tripel-Diagnostik für palpable und nicht-palpable Befunde

Klinische Untersuchung

Ideal nach der Menstruation. Axilla: je 30% falsch positive und falsch negative Resultate, aber eindeutige Befunde von regional (axillär) fortgeschrittenen Tumoren können erhoben werden. Cave: Reaktiv vergrößerte axilläre Lymphknoten nach irgendeiner invasiven Diagnostik an der Brust!

Mammographie

Beidseits je in 2 Ebenen: cranio-caudal und oblique (schräg). Bei Unklarheiten: Ultraschall (US). Falls US ohne schlüssigen Befund: MRI.

Für palpable Befunde

Feinnadel-Punktion (FNP; Zytologie) oder Hohlnadel-Biopsie (core needle; Histologie).

Negative Zytologie: keine Aussage betreffend Dignität möglich, evtl. wiederholen oder intraoperativer Schnellschnitt der Exzisionsbiopsie.

Für nicht-palpable Befunde

Ultraschallgesteuerte Biopsie (bei im US nachweisbaren Befunden) oder stereotaktisch geführte Biopsie (bei radiologisch dichten Befunden). Diese Biopsien werden ambulant und in Lokalanästhesie (evtl. mit Sedation) durchgeführt. Ein in der Schweiz häufig verwendetes Gerät ist das Mammotome[®]. Ein solches Verfahren kann in einer Stunde mit einer sehr hohen diagnostischen Genauigkeit in über 90% der Fälle erfolgreich durchgeführt werden. Mit Komplikationen wie Hämatome, Serome und Infektionen ist bis in 5% zu rechnen [5].

Präoperatives Staging bei frühen Mammakarzinomen

Das präoperative Staging hat, wie Tab. 2 zeigt, eine sehr geringe Ausbeute. Auch wenn die Daten auf einer Publikation von 1988 basieren [6, 7], sind heute mit früher entdeckten und damit durchschnittlich kleineren Tumoren bei besseren apparativ diagnostischen Möglichkeiten, die Zahlen nicht wesentlich höher. Damit rechtfertigt sich ein weiterführendes Staging über die Tripel-Diagnostik hinaus bei Frühkarzinomen ohne klinische Symptome nicht (vgl. Abschnitt Postoperatives Staging).

Tabelle 2

Positive Befunde (%) des präoperativen Stagings bei Erstkonsultation [6, 7].

pN Stadium	Positiver Leber-US	Positive Knochenszintigraphie
pN0	0,24%	0,54%
pN1	1,23%	0,30%
pN2	2,50%	nd
n =	2450	836

Brusterhaltende Therapie

Die weniger invasive, organerhaltende Chirurgie mit obligater Bestrahlung der Brustdrüse, hat dieselbe Prognose wie die modifiziert radikale Mastektomie mit Axilladissektion.

Therapieprinzipien der Brusterhaltung

1. Entfernung des Primärtumors im Gesunden unter Erhaltung der Mamma.
2. Ausräumung der Achselhöhle über einen separaten Zugang.
3. Konsekutive Bestrahlung der Brust.

Die Guidelines zum Mammakarzinom sind in einer Ausgabe der Schweizerischen Ärztezeitung 2003, publiziert worden. Diese Guidelines sind weitgehend aktuell. Für das Sentinel-Lymphknoten-Verfahren sind 2005 entsprechend einer Schweizerischen Konsensuskonferenz, neue Guidelines für dieses neue, axilläre Stagingverfahren publiziert worden. Alle Guidelines sind unter www.saez.ch abrufbar [8–11]. Für die möglichen Verfahren an der Mamma empfehlen wir die Lektüre von [8]. Für Behandlung der Axilla ist folgender umfassende Artikel lesenswert: [9]. Ergänzt und aktualisiert wird der voran zitierte Artikel durch die Guideline für das Sentinel-Lymphknoten-Verfahren: [10].

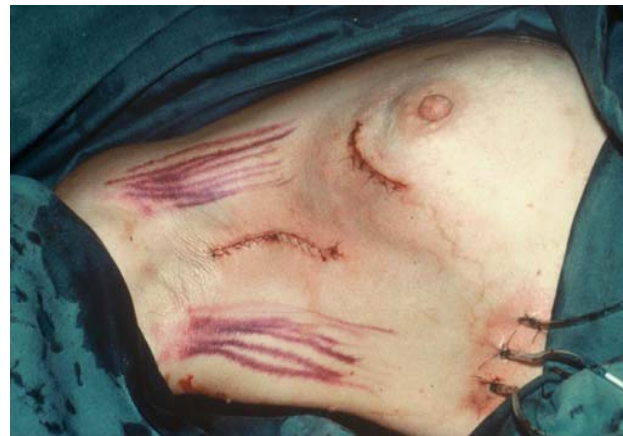
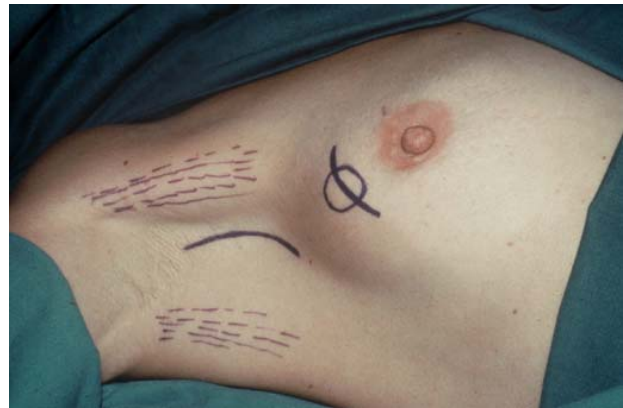
Abbildung 6

Oben: präoperativer Situs bei organerhaltender Chirurgie; unten: postoperativer Situs.

Schnittführung an der Mamma

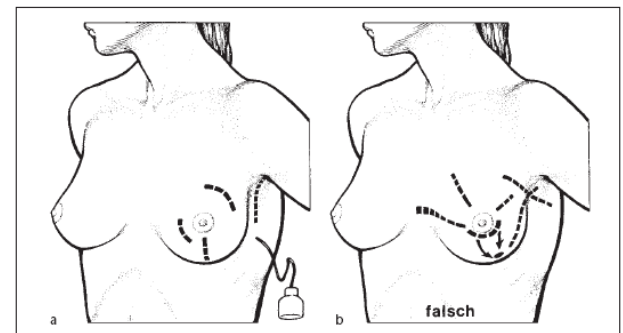


Abbildung 7

Inzisionen. (Aus Siewert R, Rothmund M, Schumpelick V. Praxis der Viszeralchirurgie: Onkologische Chirurgie. Heidelberg: Springer; 2006. Nachdruck mit freundlicher Genehmigung von Springer Science and Business Media.)

Kontraindikationen zur brusterhaltenden Therapie [12]

Tumorbedingt

- Ungünstiges Größenverhältnis: Brust – Tumor.
- Neoadjuvante Therapie.
- Lokalisation in der Mamma.

- Keine tumorfreien Resektionsränder.
- Multizentrität (Herde in verschiedenen Quadranten).
- Inflammatorische Komponente.
- Exulzerationen.
- Männlicher Patient.

Strahlenbedingt

- Schwangerschaft (1. und 2. Trimester).
- Status nach Bestrahlung (Mamma oder Thorax).
- Kollagenosen.
- Ablehnung der Bestrahlung.
- Geographie der Bestrahlungszentren.
- Infrastruktur der Radio-Onkologie.

Patientenbedingt

- Unklare Compliance.

- Wunsch zur Mastektomie.
- Status nach kontralateraler Mastektomie (relativ).

Überleben nach brusterhaltender Therapie

Äquivalenz nach 20 Jahren Beobachtungszeit:
 Mastektomie und Axilladisektion von Level I + II nach Berg
 =
 Tumorektomie, Axilladisektion und konsekutive Bestrahlung der Mamma [13, 14]

Das krankheitsfreie und das Gesamtüberleben für beide Therapieoptionen sind gleich. Wird eine Tumorektomie ohne Bestrahlung durchgeführt, ist die Lokalrezidivrate signifikant höher [13, 14].

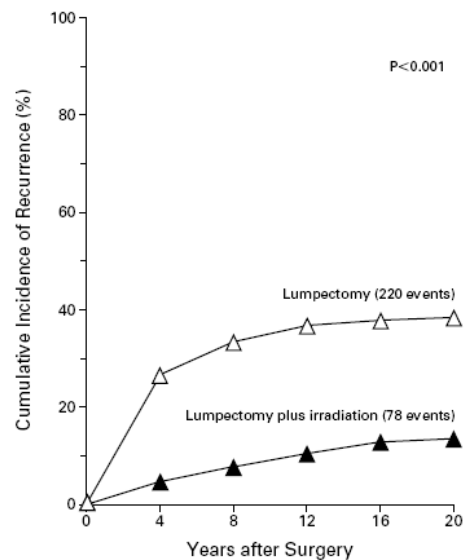
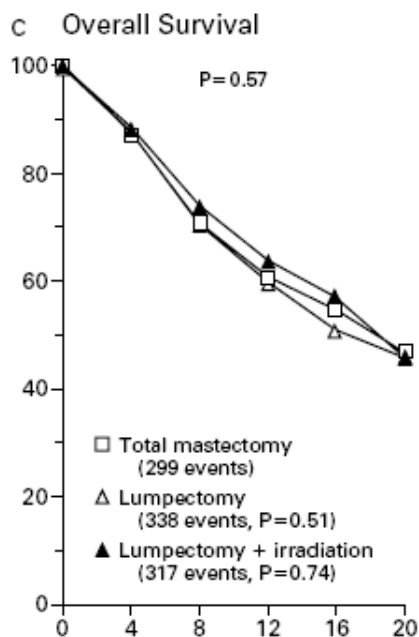


Abbildung 8

a: Gesamtüberleben nach 20 Jahren; b: kumulative Rezidivrate in der ipsilateralen Brust. (Nachdruck mit freundlicher Genehmigung aus: Fisher B, Anderson S, Bryant J, Margolese RG, Deutsch M, et al. Twenty-year follow-up of a randomized trial comparing total mastectomy, lumpectomy, and lumpectomy plus irradiation for the treatment of invasive breast cancer. NEJM 2002;347(16):1233–41. Copyright © 2002 Massachusetts Medical Society. All rights reserved.)

Brusterhaltende Therapie beim duktalem Carcinoma in situ (DCIS)

Mamma

- Umschriebene Herde unifokal oder multifokal (Def: multifokal = mehrere Herde im selben Quadranten; multizentrisch = mehrere Herde in verschiedenen Quadranten).
- Präparat-Radiographie: gesamter Mikrokalk enthalten.
- Freie Resektionsränder (ideal 10mm).
- Konsekutive Strahlentherapie.

Sonst: modifiziert radikale Mastektomie.

Axilla

Zwei mögliche Kriterien, um eine Mikroinvasion der Basalmembran auszuschliessen sind:

- mammographisch entdecktes DCIS.
- Tumordurchmesser ≤ 3 cm.

In diesen Fällen ist kein Sentinel-Lymphknoten-Verfahren notwendig. Bei grösseren DCIS, kann eine SLN-Biopsie durchgeführt werden.

Axilladisektion von Level I + II nach Berg

Anatomisch werden 3 Levels der axillären Lymphknoten unterschieden:

Level I: latero-kaudal des M. pectoralis min.

Level II: dorsal des M. pectoralis minor

Level III: medio-kraniel des M. pectoralis min.

Mindestens 10 axilläre Lymphknoten aus den Levels I + II sind zu resezieren und analysieren [2].

Zehn resezierte und histologisch untersuchte Lymphknoten aus den axillären Level I + II, sind für eine zuverlässige Staging-Aussage notwendig; damit werden 97% der Patientinnen in das korrekte Lymphknotenstadium eingeteilt [9].

Sentinel-Lymphknoten-Verfahren

Das Sentinel-Lymphknoten-Verfahren wurde entwickelt, weil die Axilladisektion eine eindrückliche Morbidität (Schmerzen, Sensibilitätsverlust am Oberarm, Lymphödem der oberen Extremität) aufweist und Ende der achtziger Jahre die adjuvante Therapie nicht alleine auf Grund des axillären Lymphknotenstatus indiziert wurde, sondern auch auf Primärtumor-Charakteristika basierend. Ein weniger invasives Verfahren mit derselben Staging-Information wurde gesucht und entwickelt.

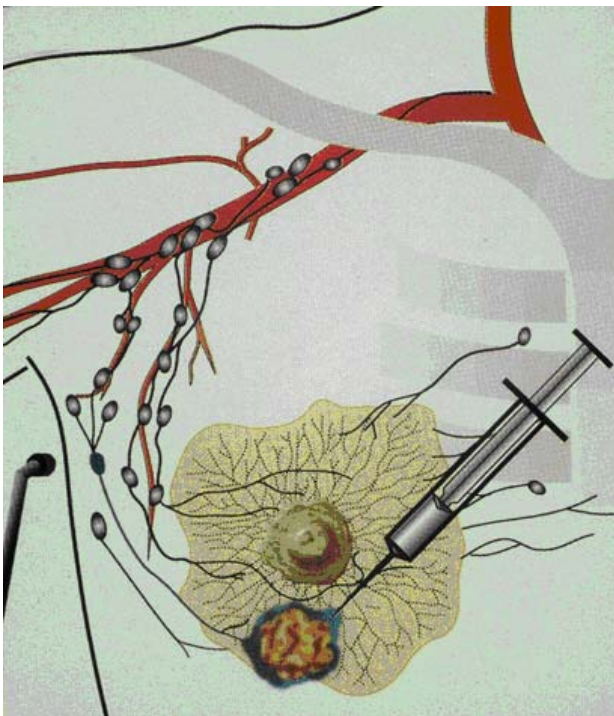


Abbildung 9

Peritumorale Injektion des radioaktiven Tracers präoperativ und des blauen Farbstoffes intraoperativ. (Aus einem Kurs-Flyer 1999, Nachdruck mit freundlicher Genehmigung von Gilles Berclaz.)

Definition

- Der Sentinel-Lymphknoten (SLN) ist der erste Lymphknoten im Lymphabfluss eines Mammakarzinoms bzw. einer Brust.
- Der SLN birgt mit grösster Wahrscheinlichkeit die erste (Mikro-) Metastase.
- Es sind mehrere SLN möglich.

SLN-Nachweismethoden

1. Farbe: z.B. Isosulfanblau® (Lymphazurin), Patentblau V.
2. Radioaktive Substanz: z. B. Nanocoll®
3. Kombination von Farbe und radioaktivem Tracer.

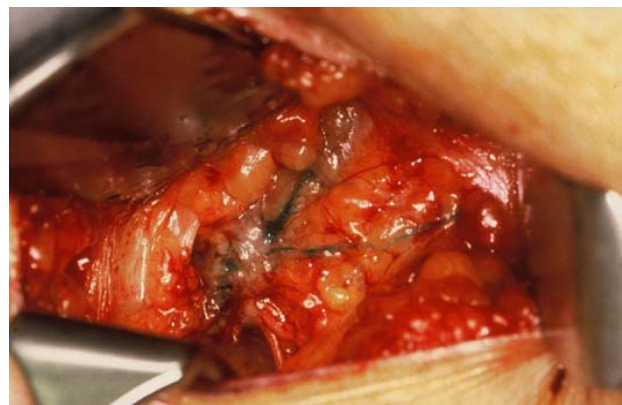


Abbildung 10

Zwei blau gefärbte, afferente Lymphgefäße münden in einem erst teilweise gefärbten, axillären Lymphknoten. Dieser Lymphknoten ist ein Sentinel-Lymphknoten und wird selektiv reseziert und analysiert.

SLN-Videosequenz auf www.so-H.ch

Zu finden unter Kantonsspital Olten, Chirurgische Klinik, Menuleiste rechts: SLN-Videosequenz.

SLN histologische Aufarbeitung

Wenige Lymphknoten werden aufgearbeitet, dafür intensiv:

- Stufenschnitte.
- Immunhistochemie.

Axilläre Rezidive nach SLN-Biopsie

In einer kürzlich erschienenen Publikation einer Sammelstudie sind 67 Axillarezidive nach 14959 SLN-Biopsien nach einer medianen Beobachtungszeit von 34 Monaten aufgetreten. Dies entspricht einer axillären Rezidivrate von nur 0,45% [16]. Nach Axillaresektion von Level I + II beträgt die Axillarezidivrate nach mehreren Jahren zwischen 0% und 2% [15].

Morbidität nach SLN-Verfahren

Selbst bei diesem wenig invasiven Eingriff kommt es, wie in der Schweizerischen SLN-Multizenterstudie nachgewiesen wurde, zu Lymphödemanifestationen [18]. Nach einer medianen Beobachtungszeit von 30 Monaten sind bei 635 Patientinnen folgende Lymphoedeme festgestellt worden:

Tabelle 3

Resultate Lymphödeme nach SLN-Biopsie und SLN-Biopsie mit konsekutiver Axilladisektion (ALND) in der Schweizerischen SLN-Multizenterstudie nach einer medianen Beobachtungszeit von ~30 Monaten [18].

	SLN	SLN + ALND	p
	n = 431	n = 204	
Lymphödem	15 3,5%	39 19,1%	<0,0001

Was leistet das Sentinel-Lymphknoten-Verfahren?

1. Die Bildgebung (PET) ist (noch) nicht reif, um die SLN-Biopsie abzulösen [22, 23].
2. Die Resektion von nicht befallenen Lymphknoten ist nutzlos.
3. Die Sentinel-Lymphknoten werden identifiziert.
4. Das SLN-System funktioniert.
5. Das SLN-System ist validiert.
6. Es liefert die notwendigen Informationen des Nodalstatus (Staging).
7. Es ist das akkurateste Lymphknoten-Staging Verfahren.
8. Die axilläre Chirurgie ist minimal invasiv.
9. Eine histo- (Schnellschnitt) / zytologische (Imprint) Diagnose ist intraoperativ möglich [17].
10. Eine konsekutive axilläre Dissektion (ALND), kann direkt erfolgen. Dies ist in 98% der Fälle mit SLN-Makrometastasen möglich [17].
11. Die Komplikationsrate ist geringer [18]
12. Die Morbidität ist reduziert [18]
13. Die axilläre Rezidivrate liegt zwischen 0–1,5% (Tab. 3) [15, 16].

Gibt es noch Limiten für das SLN-Verfahren?

Antwort: Es gibt kaum mehr Grenzen und Kontraindikationen.

Empfehlungen

Allgemein: die Guideline zum SLN-Verfahren ist nach wie vor eine ausgezeichnete Richtlinie [10].

Speziell: Cave für erfahrene Teams

- Bei multizentrischen Tumoren.
- Nach neoadjuvanter Therapie.

- Bei SLN entlang der A. mammaria interna.

Diese 3 Indikationen sollten im Rahmen von klinischen Studien geprüft werden.

SLN-Biopsie – neues Standardverfahren

Keine Axilladisektion ohne vorausgehendes SLN-Verfahren!

Für frühe Mammakarzinome, wie sie in den Guidelines [10] festgehalten sind, sollten keine Axilladisektionen zu Validierungszwecken mehr durchgeführt werden. In der Sentinel-Lymphknoten-Biopsie unerfahrene Operateure, müssen von erfahrenen Operateuren instruiert werden.

Postoperatives Staging

- TNM-Stadien [2] (vgl. unten).
- Östrogen- und Progesteronrezeptoren.
- Her2/neu (Onkogen).

Falls axilläre Lymphknoten befallen sind (pN+):

- Thoraxröntgen p.a. und seitlich.
- Ultraschall der Leber.
- Knochenszintigraphie.

TNM-Klassifikations-System [2]

pTis	Carcinoma in situ
pT1 mic	Mikroinvasion
pT1a	≤5 mm
pT1b	>5–10 mm
pT1c	>10–20 mm
pT2	>2–5 cm
pT3	>5 cm
pT4	fortgeschritten

Beim N-Stadium ist die Nachweismethode der Befunde wichtig (LK = Lymphknoten).

pN0	keine LK-Metastasen HE
pN0(i-)	keine LK-Metastasen IHC
pN0(i+)	keine LK-Metastasen IHC, aber isolierte Tumorzellen (ITC) ≤0,2 mm
pN0(mol-)	keine LK-Metastasen histologisch, rt-PCR-
pN0(mol+)	keine LK-Metastasen histologisch, rt-PCR+
pN1(mi)	Mikrometastasen HE und IHC >0,2 – ≤2,0mm
pN1	Metastasen in 1–3 axillären LK
pN2	Metastasen in 4–9 axillären LK
pN3	Metastasen in ≥10 axillären LK

Adjuvante Therapie

Für die adjuvante Therapie ist auf das Konsensus Meeting St. Gallen 2007 zu verweisen [19].

Nachsorge Mammakarzinom

Im Jahre 2008 sind Nachsorgeempfehlungen für die Schweiz publiziert worden [20]. Das empfohlene Nachsorgeschema entspricht den Untersuchungen, die zusammenfassend in Tabelle 5 aufgelistet sind. Die Empfehlungen basieren mehrheitlich auf den 2006 aufdatierten Guidelines der American Society of Clinical Oncology (ASCO) [21].

Die einzigen Brustkrebsrückfälle, welche mit einer Heilung oder einem langen krankheitsfreien Überleben einhergehen, sind:

- Lokalrezidive in einer erhaltenen Brust.
- Axilläre Lymphknoten-Rezidive.

Weil diese Rückfälle erfolgreich therapiert werden können, ist es das primäre Ziel der Nachsorge, diese Fälle früh zu entdecken. Rezidive kommen auch nach vielen Jahren (bis >20 Jahre) nach Therapieende noch vor. Nur dann ist eine Brusterhaltung bei einem Lokalrezidiv erneut eine Option!

Patientinnen, die an einem Mammakarzinom erkrankt sind, haben lebenslang ein erhöhtes Risiko in derselben oder in der Brust der Gegenseite, einen zweiten Primärtumor zu erleiden.

Deshalb macht es Sinn, möglichst ein Frühstadium mittels Mammographien zu entdecken, das heisst einen zweiten, nicht-palpablen Brustkrebs zu diagnostizieren.

Die Nachsorge nach therapiertem Mammakarzinom, soll nur aus gut überlegten Gründen (Alter, Komorbidität, Mobilität, Tumorstadium etc.) sistiert werden!

Tabelle 4

Empfohlenes Nachsorge-Schema [20]. (Aus: Therapeutische Umschau 2008;65:319–21. Nachdruck mit freundlicher Genehmigung.)

Jahr nach chirurgischer Therapie	1				2				3				4		5		6 ³
Monat nach chirurgischer Therapie	3	6	9	12	15	18	21	24	27	30	33	36	42	48	54	60	72
Klinische Kontrolle	•	•	•	•	•	•	•	•	•	•	•	•	•	•	•	•	•
Mammographie	•			•				•				•		•		•	•
Gynäkologische Kontrolle ¹	•			•				•				•		•		•	•
Knochendichtemessung ²	•											•					

¹ mit vaginalem Ultraschall bei Tamoxifenherapie

² bei Therapie mit Aromatasehemmern

³ anschliessend jährlich, solange Patientin tumorfrei

Weitere Fakten zur Nachsorge

Zeitintervall Tumorresektion – Rezidive:

bis 80% treten die Rezidive
in den ersten 3 Jahren auf

Das bedeutet, dass in der ersten Zeit nach Abschluss der Therapie intensiver nachgesorgt werden muss.

- Bis 70% der Rezidive, entdecken die Patientinnen in den Nachsorge-Intervallen selbst.
- Nicht-palpable Lokalrezidive und neue Primärtumoren, werden mehrheitlich mittels Mammographie-Untersuchungen diagnostiziert.

Es empfiehlt sich, eine erste Mammographie-Kontrolle 6 Monate nach Strahlentherapie [20]. Im Falle von unverdächtigen Bildern (beide Mammae in 2 Ebenen) sollten jährliche Untersuchungen folgen.

Die Nachsorge-Aktivitäten

Grundsätzlich muss eine Form der Nachsorge gefordert werden. Diese darf aus guten Gründen (vgl. oben) individualisiert ausgerichtet werden und auf folgender Struktur basieren:

- Informatives Gespräch.
- Strukturierte Anamnese.
- Klinische, symptomorientierte Untersuchung.
- Regelmässige Mammographien.
- Symptomgesteuerte zusätzliche, apparative Diagnostik.

Nachsorge-Schema

Tabelle 4 zeigt ein mögliches Schema mit anfänglich kürzeren Kontrollintervallen ohne geplante Labor-, Thoraxröntgen- und Szintigraphie-Untersuchungen. Die jährliche gynäkologische Nachsorge mit endovaginalem Ultraschall ist für Patientinnen unter Tamoxifen wegen Endometriumveränderungen obligat.

Perspektive Mammakarzinom

PET versus SLN: Noch weniger Chirurgie?

Die kleinste, im PET entdeckte Metastase, war in einer Studie 3mm im Durchmesser. Es wurden aber auch Metastasen von bis zu 13mm verpasst [22]. Das führt zur Feststellung, dass eine selektive axilläre Chirurgie, basierend auf präoperativen PET-Resultaten, noch nicht möglich ist: «PET – not yet!».

Bessere Tracers und ein höheres Auflösungsvermögen der Apparate sind für dieses Verfahren in Zukunft vielversprechend [23].

Neu definierte Niedrigrisikogruppe!

Gehen wir wie oben postuliert, von der Hypothese aus, dass der SLN-Status der aussagekräftigste Prognosefaktor für Rezidive und Überleben ist, so werden pN0_{sn} Patientinnen näher bei real world pN0 sein, weil sie ein besseres Staging erfahren haben und damit von einer besseren Prognose ausgehen können (stage migration).

Zum ersten Mal in der Literatur konnte mit den prospektiv erfassten Basler-Daten gezeigt werden, dass die besser untersuchten pN0_{sn} Patientinnen ein besseres Gesamtüberleben haben, als Patientinnen, die herkömmlich ohne Stufenschnitte und ohne Immunhistochemie als pN0 analysiert wurden [24]. Diese reinere, besser definierte Niedrigrisikogruppe von pN0_{sn} Mammakarzinom-Patientinnen (stage migration), zeigen einen signifikanten Überlebensvorteil!

Grundlagen

- Stoffkatalog Fachexamen Chirurgie FMH / SGC
- Nationales Krebsprogramm 2005–2010, www.oncosuisse.ch. Kommentar: einige Daten zur aktuellen Situation in der Schweiz. Versuch ein realisierbares Programm für die Schweiz zu formulieren. Es gibt eine deutsche und französische Version.
- Oertli D. Benigne und maligne Tumoren der Mamma. In: Praxis der Viszeralchirurgie. Onkologische Chirurgie. Siewert JR. 2. Auflage, Springer 2006. Kommentar: neue, prägnante und gute Übersicht mit zusammenfassenden Tabellen.
- Burstein HJ, Harris JR, Morrow M. Malignant tumors of the breast. In: Cancer. Principle & practice in oncology. DeVita VT, Hellman S, Rosenberg S. 8th edition, Wolters Kluwer, Lippincott Williams & Wilkins 2009. Kommentar: konzise Zusammenfassung der aktuellen Literatur. Fast jede Aussage wird durch eine Referenz

gestützt. Ein «must» für den onkologisch versierten Chirurgen.

- Harris JR et al. Diseases of the breast. 3rd edition, Lippincott Williams & Wilkins 2004. Kommentar: umfassende und aktuelle Darlegungen zum Thema Brusterkrankungen.

Literatur

- 1 Peto R, Boreham J, Clarke M, Davies C, Bera V. UK and USA breast cancer deaths down 25% in year 2000 at ages 20–69 years. *Lancet*. 2000;355: 1822.
- 2 Wittekind C, Meyer HJ, Bootz F. TNM Klassifikation maligner Tumoren. 6. Auflage, Springer;2003.
- 3 Lehmann K, Guller U, Bugnon S, Zuber M. Interdisciplinary tumour boards in Switzerland: quo vadis. *Swiss Med Wkly*. 2008;138: 123-127.
- 4 Zuber M, Laffer U, Harder F. Preventive Surgery. In: Weber W (ed). *Familial cancer control. Monographs (Veronesi U, series ed) European School of Oncology*. Springer, Berlin, Heidelberg, New York; 1992;59-64.
- 5 Weber WP, Zanetti R, Langer I, Dellas S, Zuber M, Moch H, Rimmel E, Oertli D, Wight E, Marti WR. Mamotome: Less invasive than ABBI with similar accuracy for early breast cancer detection. *World J Surg*. 2005;29: 495-499.
- 6 Ciatto S, Pacini P, Azzini V, et al. Preoperative staging in primary breast cancer. *Cancer*. 1988;61: 1038.
- 7 Harder F, Zuber M, Oertli D. Apparative Diagnostik zur Therapieentscheidung – was ist möglich und wünschenswert, was verzichtbar und was überflüssig – in der Mammachirurgie. *Langenbecks Arch Chir*. 1997;382: 391-394.
- 8 Benz J, Berclaz G, Dupont Lampert V, Eicher E, Harder F, Köchli OR, Laffer UT, Poell JG, Zuber M. Guideline. Tumorektomie oder Mastektomie. *Schweiz Ärztezeitung*. 2003;84: 1956-1966.
- 9 Zuber M, Oertli D, Marti WR, Kocher T, Wildisen A, Berclaz G, Köchli OR, Harder F. Guideline. Axilladissektion. *Schweiz Ärztezeitung*. 2003;84: 1967-1973.
- 10 Köchli OR, Langer I, Berclaz G, Bischof T, Brun del Re, Burkhard R, Delaloye JF, Diener PA, Haller U, Ries G, Schäfer P, Schär G, Steinert HC, Von Orelli S, Zuber M. Guideline. Konsensusstatements: Sentinel-Lymphknotenbiopsie beim Mammakarzinom. *Schweiz Ärztezeitung*. 2005;86: 48–56.
- 11 Kurtz J, Bodis S, Gruber S, Huguenin P. Guideline. Postoperative Radiotherapie des invasiven Mammakarzinoms bei kurativem Behandlungsziel. *Schweiz Ärztezeitung*. 2003;84: 1979-1989.
- 12 Dupont V, Zuber M, Laffer U, Harder F. Lokale Behandlung des Mamma-Karzinoms: Wann ist eine brusterhaltende Therapie nicht geeignet? *Zentralbl Chir*. 1995;120: 551-555.
- 13 Fisher B, Anderson S, Bryant J, et al. Twenty year follow up of a randomized trial comparing total mastectomy, lumpectomy and lumpectomy plus irradiation for the treatment of invasive breast cancer. *N Engl J Med*. 2002;347: 1233-1241.
- 14 Veronesi U, Casinelli N, Mariani L, et al. Twenty year follow up of a randomized study comparing breast-conserving surgery with radical mastectomy for early breast cancer. *N Engl J Med*. 2002;1227-1232.
- 15 Langer I, Marti WR, Guller U, Moch H, Harder F, Oertli D, Zuber M. Axillary recurrence rate in breast cancer patients with negative sentinel lymph node (SLN) or SLN microme-

- tastases: prospective analysis of 150 patients after SLN biopsy. *Ann Surg.* 2005;241: 152-158.
- 16 Van der Ploeg IMC, Nieweg OE, van Rijk MC, Valdes Olmos RA, Kroon BBR. Axillary recurrence after tumor-negative sentinel node biopsy in breast cancer patients: A systematic review and meta-analysis of the literature. *Eur J Surg Oncol.* 2008;34: 1277-1284.
 - 17 Langer I, Guller U, Berclaz G, Koechli OR, Moch H, Schaer G, Fehr M, Hess T, Oertli D, Bronz L, Schnarwyler B, Wight E, Uehlinger U, Infanger E, Burger D, Zuber M. Accuracy of frozen section of sentinel lymph nodes: a prospective analysis of 659 breast cancer patients of the Swiss multicenter study. *Breast Cancer Res Treat.* 2008;113:129-36.
 - 18 Langer I, Guller U, Berclaz G, Köchli OR, Schaer G, Fehr MK, Hess T, Oertli D, Bronz L, Schnarwyler B, Wight E, Uehlinger U, Infanger E, Burger D, Zuber M. For the Swiss multicenter study group sentinel lymph node in breast cancer. Morbidity of sentinel lymph node biopsy (SLN) alone versus SLN and completion axillary lymph node dissection after breast cancer surgery. A prospective Swiss multicenter study on 659 patients. *Ann Surg.* 2007;245: 452-461.
 - 19 Goldhirsch A, Wood WC, Gelber RD, Coates AS, Thürlimann B, Senn HJ & Panel members. Progress and promise: highlights of the international expert consensus on primary therapy of early breast cancer 2007; *Ann Oncol.* 2007;18: 1133 – 1144.
 - 20 Zuber M, Viehl CT, Güller U, Langer I. Nachsorge-Empfehlung für Patientinnen mit kurativ therapiertem, invasivem Mammakarzinom. *Ther Umschau.* 2008;65: 319-321.
 - 21 Khatcheressian JL, Wolff AC, Smith TJ, et al. American Society of Clinical Oncology 2006 Update of the breast cancer follow-up and management guidelines in the adjuvant setting. *J Clin Oncol.* 2006;24: 5091-5097.
 - 22 Güller U, Nitzsche EU, Schirp U, Viehl CT, Torhorst J, Moch H, Langer I, Marti WR, Oertli D, Harder F, Zuber M. Selektive axillare Chirurgie in breast cancer patients based on positron emission tomography with ¹⁸F-fluoro-2-deoxy-D-glucose: not yet. *Breast Cancer Res Treat.* 2002;71: 171-173.
 - 23 Guller U, Nitzsche E, Moch H, Zuber M. Is positron emission tomography an accurate non-invasive alternative to sentinel lymph node biopsy in breast cancer patients? *J Natl Cancer Inst.* 2003;95: 1040-1043.
 - 24 Langer I, Guller U, Hsu-Schmitz SF, Ladewig A, Viehl CT, Moch H, Wight E, Harder F, Oertli D, Zuber M. Performing sentinel lymph node biopsy is associated with improved survival compared to level I & II axillary lymph node dissection in node negative breast cancer patients. *Eur J Surg Oncol.* 2008;doi:10.1016/j.ejso.2008.09.006 (in print).